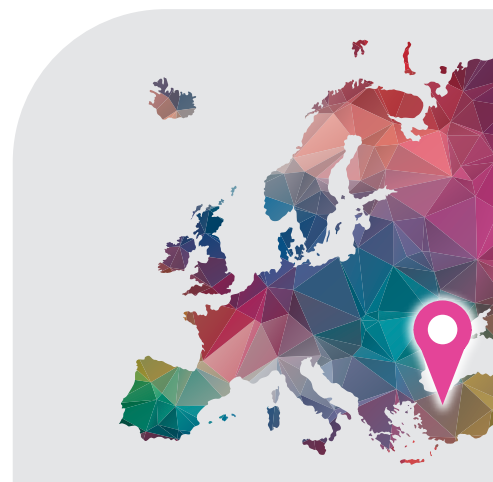

臨床における体温管理療法

心停止 心静止

アナフィラキシーに続発した 心血管虚脱後の低体温療法





情報および背景

治療実施国	治療実施施設
 トルコ	 アンカラ・ロックマン・ヘキム病院

概要

- # 放射線造影剤によるアナフィラキシーショック、心静止
- # 低酸素性脳症
- # GCS8 からの軌跡

医師に関する情報

	オメル・ズートゥ・ヨンデム、医師	バルシュ・エジェヴィト・ユクセル、医師
	アンカラ・ロックマン・ヘキム病院 (Ankara Lokman Hekim Hospital) トルコ、アンカラ、シンカン	

症例提示

患者年齢	男性型多毛症を有する 26 歳女性。
発見時の状況	2012 年 6 月、当院の産婦人科に入院。
初回の所見	身体診察後、副腎のコンピュータ断層撮影 (CT) を計画した。放射線科で放射線造影剤 (RCM) 70 mL (イオプロミド) の静注直後に、患者は悪心と嘔吐を呈した。その後間もなく、自発呼吸の停止がみられ、頸動脈と大腿動脈の脈波がないことが確認された。気管内チューブで患者の気道を確保し、陽圧換気を開始した。同時に CPR も開始した。最初の心停止リズムは心静止であった。 AHA / ACC (アメリカ心臓協会・アメリカ心臓病学会) による二次救命処置に関するガイドラインに厳格に従い、蘇生を継続した。
患者が緊急状態にあった時間	CPR から 20 分後、ROSC に至り、安定した血行動態を示した。その後患者は ICU に入室し、拡散強調 MRI (磁気共鳴画像検査) が実施された。MRI では、内側、前頭側、頭頂後頭、傍シルビウス領域の皮質に無酸素症が原因と推測される両側の局所的虚血を認めた。(図 1)

アナフィラキシーに続発した 心血管虚脱後の低体温療法

症例提示 つづき

併存症	男性型多毛症あり。
病院到着時の患者の状態	生存
病院到着時の心調律	最初の心停止リズムは心静止であった。
心拍再開（ROSC）までにかかった時間	1 時間
治療開始前のグラスゴー・コーマ・スケール（GCS）	患者は全般性強直間代性発作を起こし、GCS3 の意識消失状態にあった。
入院時の診断名	MRI では、内側、前頭側、頭頂後頭、傍シルビウス領域の皮質に無酸素症が原因と推測される両側の局所的虚血を認めた。（図 1）
実施された神経学的検査および予後の判定	中枢神経反射と対光反射は両側で認められなかった。

冷却療法

実施した事前冷却法	ROSC から 1 時間経過しても昏睡状態にあったため、低体温療法の実施を計画した。Arctic Sun™ 5000 体温管理システムを使用して、目標体温を 33°C に設定し低体温療法を 24 時間実施した。
体温管理を開始した診療科	麻酔・蘇生科
目標冷却体温	33°C
目標温度の所要維持時間	24 時間
目標復温速度	8 時間かけて緩やかに 36°C の正常体温に達した。
目標体温の到達にかかった時間	60 分
低体温療法／復温／常温療法に関連した合併症	なし

院内プロトコルに準拠したか

「いいえ」の場合、その理由を簡潔に説明	はい
---------------------	----

シバリングに対する処置

神経筋遮断薬／鎮静薬	チオペンタールと神経筋遮断薬の静注投与により、シバリングの予防と発作の制御を行った。
------------	--

転帰

退院時の状態	事象発生から 60 日後、精神的または運動的な後遺症もなく患者は退院した。8 カ月目に行った拡散強調 MRI の頭蓋内所見は、全般的に正常であった。（図 2）
退院時の脳機能カテゴリー（CPC）	1
退院時の患者のステータス：生存／死亡	生存

アナフィラキシーに続発した 心血管虚脱後の低体温療法

考察

治療終了後も、患者は依然として GCS 8 の意識消失状態にあったが、発作は抗てんかん剤で制御されていた。神経学的検査では、左側の自発的運動および右片麻痺 3/5、および両側の足底伸筋反射が認められた。患者には、抗凝固剤、抗浮腫剤、軽度肺炎のための抗生剤、経腸栄養液による薬物療法も行われた。その後 ICU 入室 3 日目に、患者は抜管された。

8 日目の拡散強調 MRI では、脳梁膨大部、および両側の前頭、側頭、後頭の皮質、皮質下白質において拡散の制限がみられ、急性・亜急性の梗塞が認められた。ICU19 日目、患者は GCS 13 の驚異的な覚醒を果たしたため、予定されていた胃瘻造設は

キャンセルとなった。その後、患者は ICU から神経内科へと移り、運動失調症と歩行障害の治療のため 2 カ月間かけて理学療法とリハビリテーションプログラムを受ける計画となった。30 日目の拡散強調 MRI では、右後頭頂部および後頭部の既存の梗塞に続発した、FLAIR A シーケンスで高信号、T2A シーケンスで低信号の不均質の脳軟化・グリオーシス領域が認められた。

我々の知る限り、本症例は、放射線造影剤（RCM）によるアナフィラキシーに起因する低酸素性脳症の発現後に低体温療法を受け、良好な神経学的転帰を得た唯一の報告症例である。

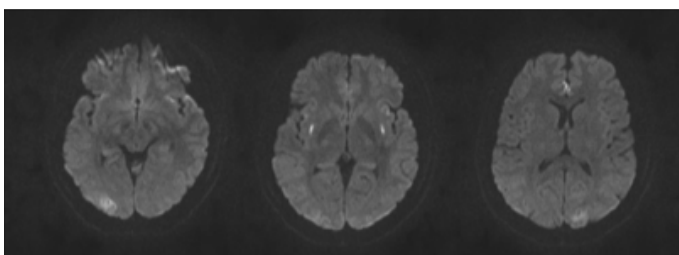


図 1

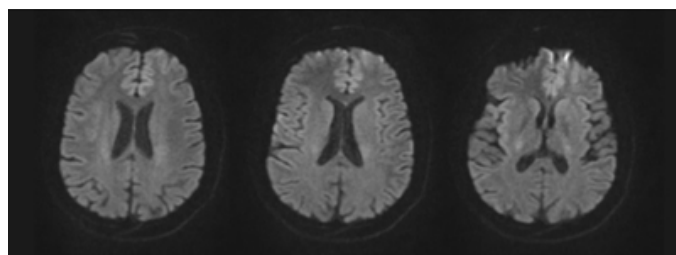


図 2

販売名：Arctic Sun 5000 体温管理システム 医療機器承認番号：22700BZX00278000
販売名：Arctic ジェルパッド 医療機器承認番号：226ADBZX00175000

※本レポートは BD TTM ヨーロッパチームが作成したものを日本語訳にしたものです。

※今回ご提示頂いた結果は、著者の臨床経験例によるもので、全ての症例に当てはまるものではありません。患者様の状態、特性によって結果が異なる場合があることにご留意ください。

※本資料は学術的情報の提供を目的としており実際のご使用に際しては、事前に必ず添付文書を読み、本製品の使用目的、禁忌・禁止、警告、使用上の注意等を守り、使用方法に従って正しくご使用ください。本製品の添付文書は、独立行政法人医薬品医療機器総機構（PMDA）の医薬品医療機器情報提供ホームページでも閲覧できます。

株式会社メディコン

本社：大阪市中央区平野町 2 丁目 5 - 8（平野町センチュリービル 9F）

☎0120-036-541

<https://www.crbard.jp/>

